

Auto-Hemoterapia por Doutor Luiz Moura

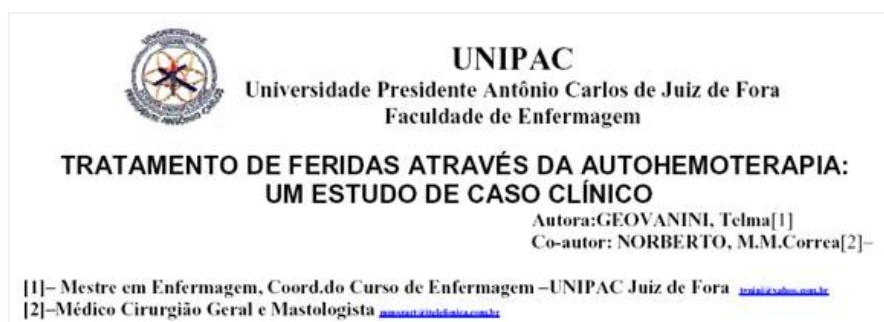
Artigos, Publicações, Casos Documentados e Relatos sobre a terapia centenária Auto-hemoterapia (AHT)

[Página inicial](#) [Política de privacidade](#) [Sobre este blog](#) [YouTube](#) [Facebook](#) [English](#) [Español](#)

domingo, 28 de maio de 2017

Tratamento da Esclerodermia doença auto imune através da auto-hemoterapia: Um estudo de caso clínico

Este Estudo foi publicado na Revista Científica Européia REFERÊNCIA.
Veja no final da postagem.



Resumo

Neste estudo, apresentamos através de acompanhamento sistematizado com exames clínicos, registros no prontuário e registros fotográficos das lesões, o caso da cliente ADB, 48 anos, branca, do lar, diagnóstico de esclerodermia, portadora de extensas feridas com predominância de tecido necrótico, envolvendo os membros inferiores dos joelhos para baixo e outra ferida com cratera profunda na mama direita. A esclerodermia é uma doença do tecido conjuntivo que afeta a pele, e algumas vezes os órgãos internos. É classificada como doença auto-imune devido ao fato de que o sistema imunológico nestas doenças é ativado para agredir os tecidos do próprio organismo. A paciente em questão apresentava a forma sistêmica (esclerose sistêmica) que afeta os órgãos e sistemas internos do organismo. Submetida à auto hemoterapia com aplicações de 20 ml de sangue uma vez por semana durante 4 meses e limpeza das feridas com solução isotônica de cloreto de magnésio a 10%, a cliente apresentou melhora acentuada do quadro clínico, com remissão dos sintomas e granulação de 70% da área afetada nos MMII, enquanto que a ferida da mama cicatrizou totalmente.

Palavras chave: auto hemoterapia, medicina alternativa, esclerodermia, imunologia

Introdução

As células do sistema monocítico fagocitário - SMF são especialistas em fagocitose e apresentação de antígeno ao exército do sistema imune. São elas: macrófagos alveolares, micróglia, células de Kupffer, células dendríticas, células de Langerhans e macrófagos em geral, sendo os macrófagos comprovadamente células de altíssimo poder fagocitário, atuantes no processo de cicatrização. ABBAS (2003) A autohemoterapia visa a autoestimulação do sistema imunológico através da retirada de determinado volume de sangue venoso do paciente e aplicação deste mesmo volume por via IM, dividindo-se o volume em 2 ou mais partes, técnica simples que estimula o aumento dos macrófagos pela medula óssea, indicada especialmente em doenças auto imunes. "Antes da aplicação do sangue, em média a contagem dos macrófagos gira em torno de 5%. Após a aplicação a taxa sobe e ao fim de 8 horas chega a 22%. Durante 5 dias permanece entre 20 e 22% para voltar aos 5% ao fim de 7 dias a partir da aplicação da auto hemoterapia. O retorno aos 5% ocorre quando não há sangue no músculo." MOURA (2006) A terapia funciona complementando a ação da antibioticoterapia que paralisa a reprodução de microorganismos, enquanto o sistema imunológico ativado, vence a infecção. MICHAEL W (1992). A esclerodermia é uma doença do tecido conjuntivo que afeta a pele, e algumas vezes os órgãos internos. É classificada como doença auto-imune devido ao fato de que o sistema imunológico nestas doenças é ativado para agredir os tecidos do próprio organismo. A paciente em questão apresentava a forma sistêmica (esclerose sistêmica) que afeta os órgãos e sistemas internos do organismo. CLAMAN HN (1999), Na esclerose sistêmica, o sistema imunológico costuma causar dano a duas áreas principais: os vasos sanguíneos de pequeno calibre e as células produtoras de colágeno localizadas na pele e em todo o organismo. É o componente colágeno da doença o responsável pelo espessamento da pele. De acordo com UMEHARA H et al (1990), até o presente momento, não há cura para a esclerodermia, apenas tratamento e minimização dos sintomas e complicações decorrentes.

Translate

Selecione o idioma ▾

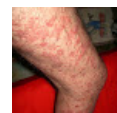Powered by [Google Tradutor](#)

Navegação

- [O que é Auto-hemoterapia?](#)
- [Auto-Hemoterapia. Contribuição para a Saúde. Conversa com Dr. Luiz Moura.](#)
- [Dr. Luiz Moura](#)
- [Breve Histórico](#)
- [\(i\)Legalidade](#)
- [Benefícios x riscos](#)
- [Experiência](#)
- [Argumentações a Favor x contra](#)
- [Conclusão](#)
- [Artigos](#)
- [Publicações](#)
- [Casos documentados](#)
- [Testemunhos](#)
- [Relatos separados por enfermidades](#)
- [Links](#)

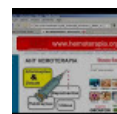Procurar no Blog

Postagens mais lidas




AUTO-HEMOTERAPIA CURA PSORÍASE. RELATO DE CASO DOCUMENTADO. Por Edivas, Boa Vista, RR, Brasil

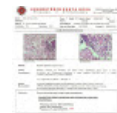AUTO-HEMOTERAPIA CURA PSORÍASE E PROPORCIONA OUTROS BENEFÍCIOS Eu recebi pelo WhatsApp a mensagem do Edivas, a pedido da enfermeira Ida Za...




Situação da Auto-hemoterapia no Brasil - documentário
Situação da Auto-hemoterapia no Brasil - vídeo documentário (14'50") Este documentário retrata a atual situação da Auto-h...



MGSS visível melhora da psoríase com a Auto-hemoterapia. Paciente da UNIPAC
Melhora da psoríase pela Auto-hemoterapia Este caso foi objeto do Estudo - Uso da Autohemoterapia como fator Coadjuvante no Tratame...



Autohemoterapia elimina Helicobacter pylori (H. pylori)
Auto-hemoterapia no tratamento de gastrite e outras enfermidades. A senhora Diva Gomes relata os benefícios que obteve depois que começou...



José Luiz Dutra foi curado de Crohn com a Auto-hemoterapia em seis meses
Auto-hemoterapia cura mal de Crohn Após 10 anos

Objetivos

Demonstrar a efetividade do uso da autohemoterapia em feridas e lesões da pele. Contribuir com pesquisa em Práticas Integrativas e Complementares com vistas ao aprimoramento da atenção à saúde no Brasil, avaliando eficiência, eficácia, efetividade e segurança dos cuidados prestados.

Metodologia

Estudo de caso clínico de caráter quanti qualitativo, método descritivo, realizado através de acompanhamento médico e de enfermagem sistematizado, com exames clínicos e registros criteriosos da evolução da cliente no prontuário, complementados com documentação fotográfica seriada das lesões.

Discussão e resultados

ADB, 48 anos, branca, do lar, diagnóstico de esclerodermia, portadora de extensas feridas com predominância de tecido necrótico, envolvendo os membros inferiores dos joelhos para baixo e outra ferida com cratera profunda na mama direita. Iniciou tratamento com a autohemoterapia em agosto de 2006, recebendo durante quatro meses aplicações de 20ml de sangue nas 12 primeiras semanas e 10ml da 13. semana em diante. O sangue era colhido de veias periféricas, escolhidas criteriosamente alternando-se semanalmente os locais da punção nos MSD e MSE da cliente. As injeções do sangue colhido foram feitas nos músculos ventroglúteo, glúteos máximo e mínimo direito e esquerdo, também se alternando as regiões de aplicação e aplicando-se 5ml em cada uma de quatro regiões, por via intra muscular profunda, utilizando-se seringa de 20ml e agulha 25 X 7 para a punção e 30X8 para as aplicações. A limpeza das feridas era realizada nas mesmas ocasiões com técnica limpa, constando de irrigação direta das lesões com solução isotônica de cloreto de magnésio a 10%. O uso do cloreto de magnésio para limpeza de feridas é defendido por MOURA (2006), que assegura funcionar melhor que qualquer desinfetante, sendo utilizado em nossa prática corrente. Ele regula o metabolismo de cálcio no organismo impedindo as calcificações, ativa o sistema imunológico e atua nas bursites e osteoporose. GEOVANINI(2006).

Foi recomendada a suplementação alimentar calórico-protéica da cliente e sua movimentação ativa e passiva, alternada com repouso diários com os MMII elevados de 30 a 45 graus. Procurou-se oferecer uma assistência integral, com abordagem nos aspectos bio-psico-espirituais da cliente, oferecendo-se apoio emocional e estímulo à interação participativa da mesma em todo o processo. Ao final do tratamento a cliente apresentou melhora acentuada do quadro clínico, com remissão dos sintomas e granulação de 70% da área afetada nos MMII, enquanto que a ferida da mama cicatrizou totalmente, como pode ser comprovado nos registros fotográficos.

REGISTRO FOTOGRÁFICO DAS LESÕES

(ver fotos abaixo seguinte)

Fig. 1 MID - Início do tratamento em 09/08/2006

Fig 2. MID - 10a aplicação de autohemoterapia em 10/10/2006

Fig 3 MID – 21a. aplicação de autohemoterapia em 20/12/2006

Fig. 4 Mama direita no início do tratamento

Fig. 5 Mama direita ao final do tratamento

Conclusão

Neste estudo de caso, utilizou-se como tratamento base a autohemoterapia, terapia alternativa que se por um lado foge dos domínios da especulação científica, por outro parece que se afirma cada vez mais com a observação sistematizada dos fatos, algo que vive e manifesta-se com êxito crescente na prática clínica, embora ainda não tenha sido classificada e sistematizada pelo positivismo da ciência médica contemporânea. A autohemoterapia, parece que se enquadra nesse impulso pós moderno.

Diante das evidências inequívocas deste estudo, concluímos que a autohemoterapia como fator de incremento da imunidade natural do organismo, mostrou-se eficiente ao ser utilizada como um tratamento coadjuvante em feridas e lesões da pele. Parafraseando KUHNE.L. (2000), podemos dizer que coube a nós, terapeutas holísticos do século XXI, a singela incumbência de expor um pensamento diferente sem veleidades de crítica nem propósitos pré-concebidos.

Referências Bibliográficas

ABBAS, Abul. **Imunologia celular e molecular**. 4. ed. Rio de Janeiro; Revinter 2003.

MOURA, Luiz. **Auto hemoterapia**, multimídia DVD, 2006.

MICHAEL W. Mettenleiter, M.D. **Autohemotransfusion in preventing postoperative lung complications**, FACS, 1992.

CLAMAN HN. **On scleroderma, mast cells, endothelial cells and fibroblasts**. JAMA 1999; 262: 1.206-9.

UMEHARA H, KUMAGAI S, MURAKAMI M *et al*. **Enhanced production of interleukin-1 and tumor necrosis factor alfa by cultured peripheral blood monocytes from patients with scleroderma**. *Arthritis Rheum* 1990; 33: 893-7.

GEOVANINI, Telma. **Manual de Curativos**. São Paulo: Ed. Corpus, 2006.

sofrendo com a doença de Crohn, o sr. José Dutra fez 24 aplicações de Auto-hemoterapia e...



Assuta - o maior centro médico privado de Israel faz tratamento com Auto-hemoterapia

O tratamento conservador de doenças ginecológicas na clínica Assuta em Israel inclui a Auto-hemoterapia. TRADUÇÃO ORIGINAL VIA GOO...



Akita Inu curado pela Auto-hemoterapia

Uso da Autohemoterapia na Medicina Veterinária Autohemoterapia NÃO tem efeito placebo Mais um caso de sucesso da Autohemoterapia ...



Ronaldo Brandão curado de febre reumática com a Auto-hemoterapia

Paciente do Dr. Luiz Moura foi curado de febre reumática com Auto-hemoterapia Ronaldo Brandão Nasci em Petrópolis Estado do Rio d...



AUTO-HEMOTERAPIA CURA PITIRÍASE RÓSEA E DESIDROSE NAS MÃOS

Lú Moraes publicou no grupo: Auto-hemoterapia - Meu sangue me cura 9 de junho - Foz do Iguaçu, Paraná Faço a AHT a alguns anos, fui cu...



Sr. MÁRIO FAZ AUTO-HEMOTERAPIA DESDE 1956

Sr. Mario Ramos Moreira, 76 anos, começou a fazer Auto-hemoterapia em 1956, por orientação do médico Dr. Hermínio de Macedo, que lhe pres...

Postagens do blog

▼ 2017 (18)

▼ Maio (6)

Tratamento da Esclerodermia doença auto imune atra...

Tratamento da Esclerodermia doença auto imune atra...

A auto-hemoterapia nos vômitos gravídicos - public...

AUTO-HEMOTERAPIA NA RECUPERAÇÃO DA CAPACIDADE VISU...

AUTO-HEMOTERAPIA NA INCRÍVEL RECUPERAÇÃO DE PORTAD...

AJUDE A DOCUMENTAR A AUTO-HEMOTERAPIA E PRINCIPALM...

▶ Abril (2)

▶ Março (10)

Facebook: Curtir e Compartilhar

Auto-Hemoterapia por ...
8.819 curtidas

Curtir Compartilhar

Você e outros 50 amigos curtiram isso

YouTube

REGISTRO FOTOGRÁFICO DAS LESÕES

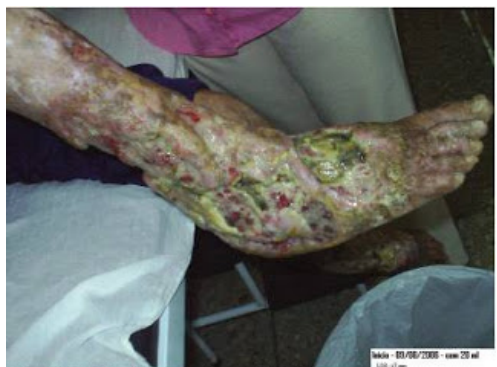

Fig. 1 MID - Início do tratamento em 09/08/2006

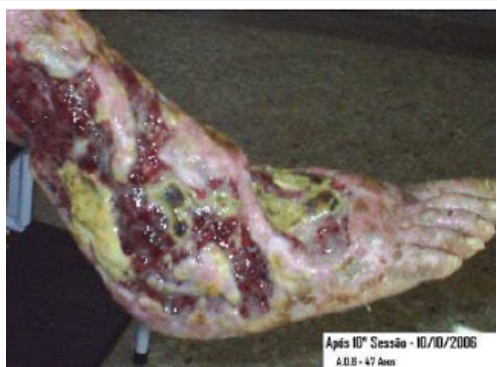

Fig 2. MID - 10ª. aplicação de autohemoterapia em 10/10/2006

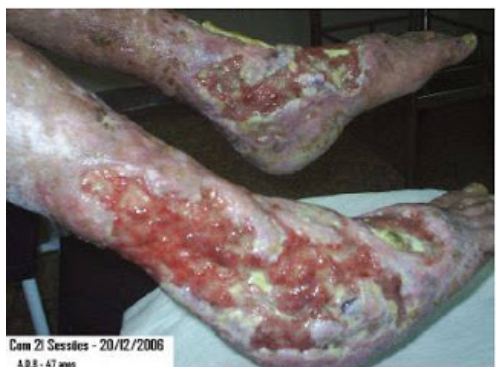

Fig 3 MID - 21ª. aplicação de autohemoterapia em 20/12/2006

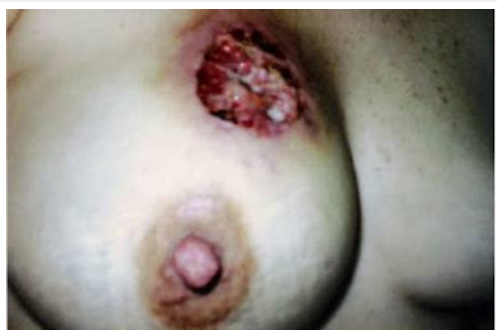

Fig. 4 Mama direita no início do tratamento

Auto-Hemoterapia por Doutor Luiz Moura
48 vídeos

[Inscrever-se](#) 999+

YouTube

Sobre



Auto-hemoterapia Dr. Luiz Moura

[Seguir](#) 18

[Visualizar meu perfil completo](#)

Formulário de contato

Nome

E-mail *

Mensagem *

[Enviar](#)

Marcadores

acnase (2) alergias (2) artigos (3) artrose (1) asma (1) azia (1) bronquite (1) cancer (1)

casos_documentados (10)

cirrose (1) colite (1) crohn (1) dermatose (1) desidrose (1) dores (1) enxaqueca (1) esclerodermia (2) esteatose (1) febre reumatica (1) feridas (4) furunculose (1) garganta (1) gastrite (2) glaucoma (1) gravidez (1) gripe (1) helicobacter pylori (1) imunidade (2) lesões (2) pitiríase (1) problemas de circulação (1) problemas de vista (1) prp (1) psoríase (2) publicações (4) reumatismo (1) sinusite (1) testemunhos (2) uveíte (1) veterinária (1)

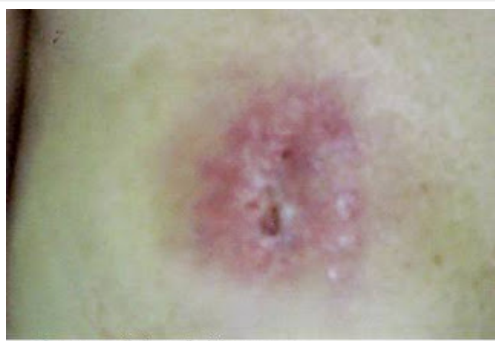

Fig. 5 Mama direita ao final do tratamento

Publicação Revista Científica

Revista Científica Européia REFERÊNCIA publica artigo dos cientistas brasileiros Telma Geovanini e Manoel Mozart Corrêa Norberto sobre auto-hemoterapia:

- Tratamento da Esclerodermia doença auto imune através da auto-hemoterapia: Um estudo de caso clínico.

O artigo está em http://www.esenfc.pt/rr/admin/conteudos/downloadArtigo.php?id_ficheiro=261&codigo=

O endereço da Revista é <http://www.esenfc.pt/rr/site/>

European Scientific Magazine REFERÊNCIA publishes the Brazilian scientists' Study about auto-hemotherapy: Telma Geovanini and Manoel Mozart Corrêa Norberto.

- Treatment of scleroderma autoimmune disease using autohemotherapy. A clinical study.

The article is in: http://www.esenfc.pt/rr/admin/conteudos/downloadArtigo.php?id_ficheiro=261&codigo=

Referência Website: <http://www.esenfc.pt/rr/site/>

(*) Atualizações dos links deste estudo:

Revista Referência, edição - II Série nº 9 Março de 2009

http://www.esenfc.pt/rr/index.php?module=rr&target=editionDetails&&id_edicao=26

Título: Tratamento da Esclerodermia doença auto imune através da auto-hemoterapia: um estudo de caso clínico

Autores: Telma Geovanini, Manoel Mozart Corrêa Norberto

Recebido para publicação: 2008-09-08

Aceite para publicação: 2009-02-13

Tipo: Artigo de Investigação

Ficheiro em anexo: Revista Referência RII0823.pdf:

http://www.esenfc.pt/rr/index.php?module=rr&target=publicationDetails&pesquisa=auto-hemoterapia&id_artigo=2132#abs-4

RESUMO:

http://www.esenfc.pt/rr/index.php?module=rr&target=publicationDetails&pesquisa=&id_artigo=2132&id_revista=4&id_edicao=26

O endereço do site Revista Referência: <http://www.esenfc.pt/rr/>

Postado por Auto-hemoterapia Dr. Luiz Moura às 07:41



Recomende isto no Google

Marcadores: casos_documentados, esclerodermia, feridas, publicações

Tema Simples. Tecnologia do Blogger.